

Peritonitis esclerosante encapsulante: una causa rara de obstrucción intestinal

Sclerosing encapsulating peritonitis: a rare cause of intestinal obstruction

María del Pilar Aguilar Jaldo¹, Juan de Dios López-González Gila², Antonio Rosales Castillo³, María José Espigares Huete²

RESUMEN

La peritonitis esclerosante encapsulante es una rara entidad de baja incidencia. Su fisiopatología no está clara, reconociéndose dos tipos: idiopática y secundaria, esta última generalmente como complicación de la diálisis peritoneal. Su diagnóstico suele ser tardío manifestándose con clínica de obstrucción intestinal. Es importante conocer los signos radiológicos. Asocia una alta mortalidad, por lo que es fundamental sospecharla precozmente e incluirla en el diagnóstico diferencial de los cuadros de obstrucción intestinal. Presentamos el caso de una obstrucción intestinal como forma de presentación de una peritonitis esclerosante encapsulante.

PALABRAS CLAVE: obstrucción intestinal; peritonitis; diálisis peritoneal; diálisis renal; hemoperitoneo

ABSTRACT

Sclerosing encapsulating peritonitis is a rare condition with a low incidence rate. The pathophysiology of this disease is not clear, though two types are distinguished: idiopathic and secondary; the latter usually occurs as a peritoneal dialysis complication. The diagnosis of the condition is usually delayed and it presents with intestinal obstruction. It is important to know the X-ray findings. This disease is associated with a high mortality rate; therefore, early detection and a differential diagnosis in cases of

intestinal obstruction are important. We report a case of intestinal obstruction as a clinical manifestation of sclerosing encapsulating peritonitis.

KEYWORDS: intestinal obstruction; peritonitis; peritoneal dialysis; kidney dialysis; hemoperitoneum

INTRODUCCIÓN

La peritonitis esclerosante encapsulante es una rara entidad de la diálisis peritoneal con alta mortalidad. Se caracteriza por la fibrosis difusa del peritoneo, que progresa a encapsulamiento y se manifiesta con signos y síntomas de obstrucción intestinal. Su incidencia varía en torno al 0,7-3,3%.⁽¹⁾

El factor de riesgo más importante en su desarrollo parece ser que es el tiempo de exposición a las soluciones de diálisis peritoneal. Su etiopatogenia no está claramente definida y se cree que, sobre una membrana peritoneal lesionada, un segundo estímulo (se cond hit) como las peritonitis, hemo-peritoneos, cirugías, predisposición genética, etc., puedan desencadenar el desarrollo de la entidad.⁽²⁻³⁾

La clínica, junto con los hallazgos por imágenes o anatómicos compatibles, permite confirmar el diagnóstico. Dentro de los primeros, destacar el engrosamiento y calcificación del peritoneo, dilatación de asas intestinales con engrosamiento y calcificación de sus paredes, ya sea aislados o asociados con ascitis loculada.⁽⁴⁾

1) Servicio de Medicina Interna, Hospital Universitario Clínico San Cecilio, Granada, España

2) Servicio de Nefrología, Hospital Universitario Virgen de las Nieves, Granada, España

3) Servicio de Medicina Interna, Hospital Universitario Virgen de las Nieves, Granada, España

Correspondencia:
Dr. Juan de Dios López-González Gila
ORCID: 0000-0003-2789-3729
juande_008@hotmail.com

Financiamiento:
Ninguno.

Conflicto de intereses:
Ninguno que declarar.

Recibido: 01-01-2021
Aceptado: 31-01-2021

Para el manejo terapéutico se emplean inmunosupresores como los esteroides o el tamoxifeno y, en casos más avanzados, la cirugía de adhesiolisis con resultados poco esperanzadores.⁽⁵⁻⁶⁾

CASO CLÍNICO

Presentamos el caso de un paciente de 51 años, con antecedentes personales de enfermedad renal crónica terminal de causa no filiada, diabetes mellitus tipo dos en tratamiento con insulina, hipertensión arterial y cirrosis enólica. Como antecedentes quirúrgicos destaca herniorrafia umbilical en el acto de la colocación del catéter peritoneal.

Encontrándose en seguimiento por consulta de prediálisis, ingresó en el hospital por descompensación hidrópica en contexto de síndrome hepatorenal I. Dada la mala evolución nefrológica, inició terapia renal sustitutiva mediante técnica de diálisis peritoneal. Progresivamente perdió diuresis residual quedando anúrico, pasando de técnica manual a técnica automática por necesidades de adecuación.

Durante la evolución clínica, el paciente padeció múltiples ingresos por cuadros de encefalopatía, inicialmente grado I/II y posteriormente III/IV, que requirieron seguimiento estrecho por los especialistas en aparato digestivo. A resaltar primer ingreso por suboclusión intestinal resuelta de manera espontánea.

A su vez, a lo largo del tiempo, sufrió hasta ocho cuadros de peritonitis aguda, algunos de ellos asociados con hemoperitoneo. Se aislaron los siguientes microorganismos: citrobacter freundii, staphylococcus epidermidis, acinetobacter junii, streptococcus oralis, escherichia coli y candida parapsilosis, necesitando los dos últimos ingresos hospitalarios.

El paciente permaneció en la técnica durante cuatro años, precisando transferencia a hemodiálisis tras retirada de catéter de diálisis peritoneal por peritonitis debida a candida.

El cuadro que describimos comenzó con clínica inicial de hiporexia y estreñimiento de varios días de evolución, asociado en las últimas 24 horas a intenso dolor abdominal generalizado y vómitos de retención sin relación con la ingesta ni restos de sangre.

En la exploración física destacó tendencia a hipotensión arterial - 85/55 mmHg - con nivel de consciencia conservado y ausencia de taquipnea o

hipoxia. La palpación abdominal objetivó dolor a la palpación profunda en mesogastrio sin signos de peritonismo asociados, junto con palpación de masa abdominal dura en hemiabdomen izquierdo. No se presentaron edemas en miembros inferiores ni lesiones cutáneas.

En las pruebas complementarias realizadas, destacó leucocitosis con neutrofilia y elevación de proteína C reactiva hasta 200 mg/l. También destacaron valores de albúmina sérica de 1,3 g/dl. La radiografía de tórax no mostró hallazgos relevantes, no obstante se objetivó dilatación de asas de intestino delgado en hemiabdomen superior en la radiografía abdominal. Debido a la sospecha clínica de obstrucción intestinal, se realizó una tomografía computarizada abdominal sin contraste intravenoso, en la que se evidenció engrosamiento peritoneal y encapsulamiento del colon ascendente y de las asas de yeyuno con ascitis loculada, hallazgos altamente sugerentes de peritonitis esclerosante encapsulante. (**Figuras 1 y 2**)

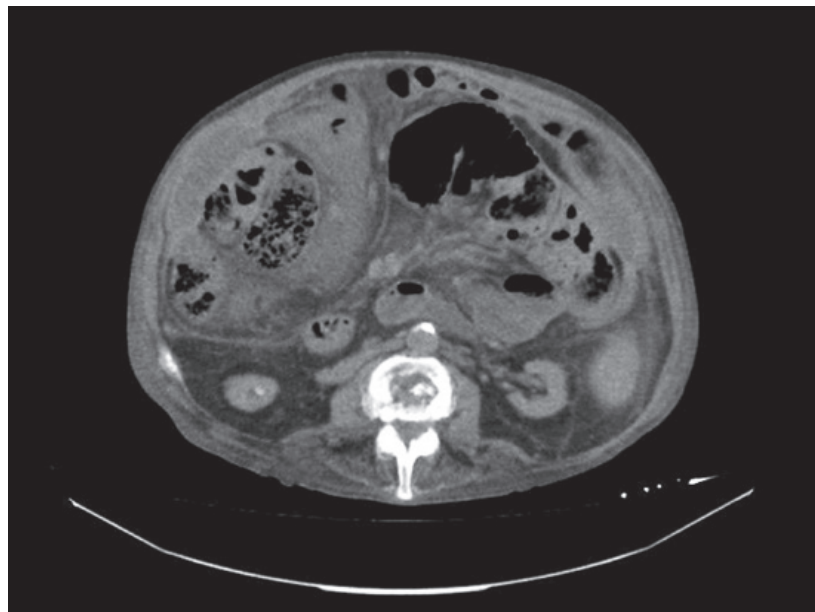
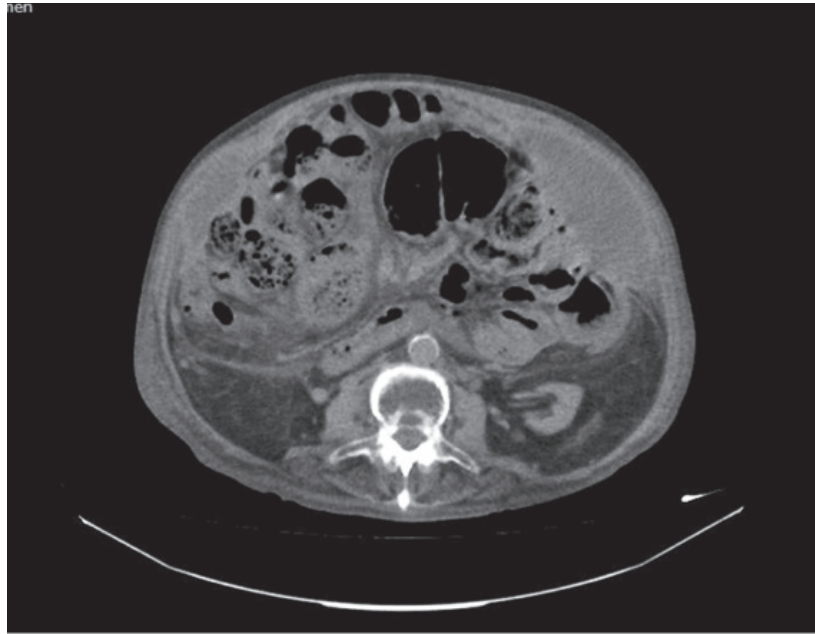
Por el cuadro clínico, el antecedente de diálisis peritoneal y los hallazgos en imágenes, el cuadro era compatible con peritonitis esclerosante encapsulante, por lo que se decidió valoración por cirugía para actitud a seguir. No obstante, el deterioro del paciente fue rápido, sufriendo varias complicaciones durante su estancia en urgencias, por lo que finalmente fue desestimado para intervención quirúrgica y falleció a las 48 horas.

CONCLUSIONES

Para el diagnóstico diferencial de los pacientes con cuadros obstructivos intestinales y que además usen o hayan usado la técnica de diálisis peritoneal hay que descartar esta entidad. En nuestro caso, se observa la aparición de los factores de riesgo más conocidos, como son los episodios de peritonitis repetidas, los episodios de hemoperitoneo (causa o consecuencia) y el uso de soluciones de icodextrina.

Sostenemos la importancia de realizar protocolos de consenso para el diagnóstico y manejo clínico de este tipo de pacientes, así como la búsqueda de marcadores para el diagnóstico temprano del cuadro, ya que actualmente hay escasa información disponible. Consideramos que la prevención es el pilar básico del tratamiento, debiendo ser el mismo enérgico y precoz.⁽¹⁻⁶⁾

Figuras 1 y 2. Hallazgos de engrosamiento peritoneal y encapsulamiento del colon ascendente y de las asas de yeyuno con ascitis loculada en la TC abdominal compatibles con el cuadro.



BIBLIOGRAFÍA

- 1) De Sousa E, del Peso-Gilsanz G, Bajo-Rubio MA, Ossorio-González M, Selgas-Gutiérrez. Peritonitis esclerosante encapsulante asociada a la diálisis peritoneal. Una revisión y una iniciativa unitaria europea para abordar el cuidado de una enfermedad rara. *Nefrología*. 2012;32(6):707-14. doi: 10.3265/Nefrología.pre2012.Jul.11615.
- 2) Balasubramaniam G, Brown EA, Davenport A, Cairns H, Cooper B, Fan SL, *et al.* The Pan-Thames EPS study: treatment and outcomes of encapsulating peritoneal sclerosis. *Nephrol Dial Transplant*. 2009;24(10):3209-15. doi: 10.1093/ndt/gfp008.
- 3) Sampimon DE, Korte MR, Barreto DL, Vlijm A, de Waart R, Struijk DG, *et al.* Early diagnostic markers for encapsulating peritoneal sclerosis: a case-control study. *Perit Dial Int*. 2010;30(2):163-9. doi: 10.3747/pdi.2009.00022.
- 4) López Grove R, Heredia Martínez A, Aineseder

- M, de Paula JA, Ocantos JA. Sclerosing encapsulating peritonitis: imaging findings in an uncommon entity. *Radiologia*. 2019;61(5):388-95. doi: 10.1016/j.rx.2019.02.005.
- 5) Kawanishi H, Shintaku S, Moriishi M, Dohi K, Tsuchiya S. Seventeen years' experience of surgical options for encapsulating peritoneal sclerosis. *Adv Perit Dial*. 2011;27:53-8.
- 6) Kang JH. A rare case of intestinal obstruction: Sclerosing encapsulating peritonitis of unknown cause. *Turk J Emerg Med*. 2020;20(3):152-5. doi: 10.4103/2452-2473.290068.W